Tratamiento de los linfangiomas cervicofaciales

D Hartl
G Roger
EN Garabédian

Resumen. – El linfangioma es un tumor vascular benigno infrecuente, de origen linfático. El linfangioma cervicofacial congénito infantil constituye la principal variante. Su patogenia se desconoce, puesto que la embriogénesis del sistema linfático no se ha esclarecido todavía de forma completa. La presentación clínica clásica de tumefacción cervical blanda, con transiluminación positiva, en un niño menor de 2 años, basta para establecer el diagnóstico. En los demás casos, las técnicas de imagen, en particular, la resonancia magnética, muestran aspectos característicos. En la actualidad, se recomienda la cirugía de primera intención, si está indicado un tratamiento con fines curativos. Los linfangiomas limitados a una o dos regiones anatómicas, sin afectación de las vías respiratoria y digestiva altas, se tratan mediante extirpación quirúrgica meticulosa, con excelentes resultados a largo plazo. Los linfangiomas que se extienden a más de dos regiones anatómicas y afectan a las vías digestiva y respiratoria altas suelen requerir un tratamiento sintomático inicial para garantizar la permeabilidad de la vía respiratoria y un aporte nutricional adecuado. La extirpación quirúrgica de estas lesiones extensas conlleva, a veces, más riesgos y complicaciones (vitales, funcionales y estéticas) que el propio linfangioma. El tratamiento de carácter más conservador, mediante reducción tumoral, vaporización con láser o escleroterapia, puede resultar beneficioso y aportar una calidad de vida satisfactoria. El objetivo de este artículo es resumir las características del linfangioma cervicofacial congénito del niño y las tendencias terapéuticas actuales.

© 2002, Editions Scientifiques et Médicales Elsevier SAS, París. Todos los derechos reservados.

Palabras clave: linfangioma quístico, malformación vascular, malformación cervicofacial, tumor vascular, macroglosia, disnea.

Introducción

El linfangioma es un tumor benigno infrecuente, que se compone de formaciones quísticas desarrolladas a partir del endotelio linfático y llenas de linfa y sangre. En los niños, la forma congénita predomina en las regiones cervicofaciales. La afectación de las vías respiratorias y digestiva altas puede ocasionar complicaciones graves, que comprometen el pronóstico vital. El tratamiento curativo se basa en la cirugía. Las demás opciones terapéuticas, como la vaporización con láser o la escleroterapia, están indicadas como medidas sintomáticas y paliativas. Las formas extensas, con afectación de las vías respiratoria y digestiva altas, requieren un enfoque multidisciplinario para determinar, en cada caso, el tratamiento más idóneo para mejorar la calidad de vida.

Dana Hartl : *Interne des hôpitaux de Paris.*
Gilles Roger : *Praticien hospitalier.*
Eréa-Noël Garabédian : *Professeur des Universités, praticien hospitalier, chef de service.*
Service d'oto-rhino-laryngologie pédiatrique et de chirurgie cervicofaciale, hôpital d'enfants Armand Trousseau, 26, avenue du Docteur-Arnold-Netter, 75012 Paris, France.

Definición

El linfangioma cervicofacial infantil es una malformación congénita del sistema linfático. Se compone de quistes limitados por endotelio vascular, llenos de linfa y, en ocasiones, de sangre. Estos quistes se encuentran rodeados de un tejido conjuntivo fibroadiposo, con formaciones linfáticas y fibras musculares lisas. Se describen tres tipos de linfangiomas según el tamaño de los quistes [25]: el linfangioma capilar, formado por quistes de aproximadamente 1 mm de diámetro localizados sobre todo en la piel y las mucosas; el linfangioma cavernoso o «microquístico», constituido por quistes de menos de 5 mm; y el linfangioma quístico o «macroquístico», formado por quistes de más de 10 mm. Dada la coexistencia frecuente de estos tres tipos, se considera que la identidad patológica es idéntica; el aspecto histológico depende de la naturaleza de los tejidos donde asienta el linfangioma [6]. En la actualidad, el linfangioma se clasifica como una malformación venolinfática de bajo flujo [20].

El término «hemolinfangioma» ya casi no se emplea para designar a los linfangiomas microquísticos o mixtos llenos de linfa y sangre. La presencia de sangre en el interior del linfangioma puede ser secundaria a una hemorragia intraquística o a una comunicación entre un quiste y una vena, y carece de repercusión clínica o terapéutica. En todo caso, no

debe confundirse con un hemangioma capilar, cuya constitución, aspecto y evolución son muy distintos.

El linfangioma cervical adquirido constituye, de hecho, una ectasia linfática que afecta principalmente a los adultos. La causa es siempre traumática o yatrógena (cirugía o radioterapia), y determina el tipo de tratamiento. No se aborda en este artículo.

Patogenia

En la actualidad, se admite que el sistema linfático embrionario proviene inicialmente del endotelio venoso [33], del que derivan sacos linfáticos cervicales, mesentéricos o ilíacos, comunicados por el conducto torácico [40]. Existen dos teorías que explican el origen de los vasos linfáticos: proliferación centrífuga a partir de los sacos linfáticos [40] o crecimiento centrípeto a partir de células mesenquimatosas [28].

Se han postulado tres teorías para explicar el origen del linfangioma congénito [17]. Algunos autores sugieren que proviene de un defecto de comunicación entre determinados vasos linfáticos periféricos y los sacos linfáticos, o entre estos últimos y el sistema venoso. Según otros, el linfangioma es una malformación hamartomatosa originada en un secuestro anatómico y funcional de células linfáticas normales, que se desarrollan independientemente del resto del sistema linfático. Por último, el comportamiento localmente invasivo y recidivante que a veces presenta este tumor ha llevado a otros autores a considerarlo como una verdadera neoplasia benigna embrionaria, con capacidad proliferativa de los vasos linfáticos y secreción activa.

Los estudios recientes aportan argumentos en favor de esta última teoría. Se ha puesto en evidencia una linfangiogénesis activa a partir de cultivos celulares provenientes de linfangiomas [3, 26, 44]. El primer factor de crecimiento linfático, el factor de crecimiento del endotelio vascular, *vascular endothelium growth factor C* [VEGF-C] se descubrió en 1996 [33], tras identificar su receptor, el VEGF-R3, en 1994 [22]. Los estudios de expresión con ratones transgénicos han revelado una hiperplasia linfática exclusiva inducida por el VEGF-C [21]. Recientemente se ha puesto en evidencia la hipersecreción de otro factor de crecimiento vascular, el factor de crecimiento fibroblástico, en tejido linfangiomatoso [27]. Estas vías de investigación abren perspectivas para un tratamiento farmacológico con factores angiogénicos e incluso para una futura terapia génica de los linfangiomas cervicofaciales.

Epidemiología

El linfangioma constituye casi un 6 % de los tumores de los tejidos blandos y un 25 % de los tumores de origen vascular de las personas menores de 20 años [17]. Si se consideran todas las edades, se estima que la incidencia alcanza el 0,8 % de los tumores benignos y el 0,1 % de los tumores benignos cervicofaciales. Esto representa cerca de uno de cada diez casos anuales en las series de otorrinolaringología pediátrica. Casi la mitad de los linfangiomas son visibles desde el nacimiento y del 70 al 90 %, antes de los 2 años [6, 38]. En la región cervicofacial asienta el 75 % de los linfangiomas [43]. Entre el 3 y el 18 % de los linfangiomas tienen un predominio cavernoso y son muy extensos. Según las series, se observa una extensión mediastínica de los linfangiomas cervicales en el 2 al 9 % de los casos. No existe predominio de ninguno de los lados (derecho o izquierdo). Tampoco se conocen factores de riesgo relacionados con el sexo, el origen étnico u otras malformaciones.

Clínica

La presentación clínica más frecuente consiste en una tumefacción cervical asintomática (*fig. 1).* La tumefacción crece lentamente, a la par que el niño, salvo durante los brotes inflamatorios, infecciosos o hemorrágicos. Los linfangiomas de predominio cavernoso o microquístico afectan principalmente a los recién nacidos o los lactantes de corta edad, suelen extenderse más y provocan síntomas relacionados con las vías respiratoria y digestiva altas, tales como disnea, postural o no, disfagia, ronquidos o apnea del sueño. La hemorragia, subclínica o masiva, es característica del linfangioma lingual.

El diagnóstico suele ser puramente clínico: tumefacción cervical blanda, indolora y con consistencia de lipoma, en un niño o un adulto joven. La transiluminación resulta patognomónica, pero su ausencia no permite descartar el diagnóstico. La piel a la altura del tumor es normal o bien tiene un color ligeramente azulado, se puede inflamar en caso de brotes o de sobreinfección. Se desaconseja la punción con aguja por el riesgo de inoculación séptica. El diagnóstico clínico se facilita si se observa macroglosia con lengua de aspecto de frambuesa y vesículas llenas de linfa y sangre (*fig. 2*).

El diagnóstico se puede efectuar mediante ecografía prenatal en el segundo trimestre del embarazo [13, 23]. Según la localización y el tamaño, existe un riesgo de distocia o de dificultad respiratoria neonatal [14, 37]. La punción quística transuterina y la cirugía neonatal, e incluso intrauterina constituyen opciones terapéuticas, que deben discutirse en cada caso [24, 42].

Estudios complementarios

Las técnicas de imagen son necesarias cuando existen dudas diagnósticas o para evaluar la extensión en profundidad del tumor y su relación con las demás estructuras anatómicas, en particular, con el eje vascular del cuello. Para algunos autores, las técnicas de imagen forman parte del estudio preoperatorio sistemático. Las lesiones quísticas presentan una densidad líquida en la tomografía computadorizada (*fig. 3*). La resonancia magnética constituye la técnica de referencia; el linfangioma presenta una hiperintensidad característica en T2 (*fig. 4*). Según el caso, pueden realizarse otras exploraciones complementarias, en especial, una endoscopia de las vías respiratoria y digestiva altas (*fig. 5*) y, en última instancia, una polisomnografía si el linfangioma es extenso.

Tratamiento

Los objetivos del tratamiento son la erradicación de la lesión y la curación total, la ausencia de recidivas, la ausencia de mortalidad y de morbilidad, y la consecución de un resultado estético excelente. Para la mayoría de los autores, la cirugía es la técnica que más permite aproximarse a este ideal. A veces, es necesario instaurar un tratamiento sintomático urgente, sobre todo en caso de linfangioma microquístico extenso, y en los niños más pequeños. La disnea aguda exige, en ocasiones, intubación o traqueotomía. La disfagia, cuando altera la curva de crecimiento, obliga a la alimentación mediante sonda nasogástrica o incluso mediante gastrostomía. Los episodios inflamatorios infecciosos se tratan con antibióticos y glucocorticoides por vía general antes de cualquier tentativa quirúrgica.

LINFANGIOMAS MONOQUÍSTICOS O PAUCIQUÍSTICOS

El tratamiento de elección de los linfangiomas quísticos uni o pauciloculares, limitados al cuello, es la extirpación quirúrgica. Algunos autores consideran legítima la abstención

1 *Linfangioma submandibular bilateral.*

2 *Macroglosia linfangiomatosa de un recién nacido.*

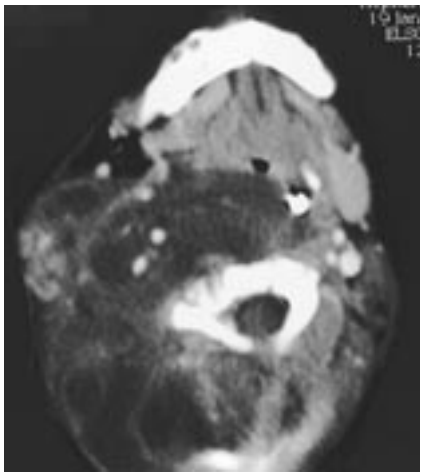

3 *Tomografía computadorizada que muestra la extensión multiquística laterocervical y parafaríngea.*

4 *Imagen por resonancia magnética de un linfangioma bilateral del suelo de la boca (señal intensa en T2).*

5 *Laringoscopia directa. El linfangioma invade el pliegue ariepiglótico bajo una mucosa de aspecto normal.*

terapéutica en los linfangiomas limitados, quísticos y asintomáticos, siempre que exista la posibilidad de recurrir a medidas urgentes en caso de necesidad y se realice un seguimiento periódico [17]. En realidad, la angustia de los padres y del médico por la imprevisibilidad evolutiva dificulta este tipo de actitud a medio plazo. El riesgo de crecimiento repentino está siempre presente, acompañado en algunos casos del de dificultad respiratoria aguda. Además, de acuerdo con determinados autores, si el volumen del linfangioma aumenta durante el período de vigilancia, la cirugía secundaria puede resultar más difícil y su morbilidad, mayor. Se debate todavía cuál es la edad más propicia para la cirugía. Algunos autores opinan que hay que esperar hasta los 6 o 9 meses de vida, dado que, por un lado, la anestesia general comporta menos riesgos a esta edad, y, por otro, esta espera permite realizar una cirugía programada después de efectuar un estudio completo [15]. Otros autores piensan que es preferible una cirugía precoz, antes de que los brotes inflamatorios dificulten la disección como consecuencia de la fibrosis y la neovascularización [39]. En todo caso, la cirugía en los niños muy pequeños exige una gran pericia, sobre todo en caso de parotidectomía.

La técnica quirúrgica es similar a la del vaciamiento ganglionar cervical selectivo e incluso radical modificado, en caso de linfangioma más extenso. El objetivo es la exéresis macroscópica completa, con preservación de todas las estructuras vasculares, neurológicas y glandulares del cuello, aunque estas últimas se pueden sacrificar si existe invasión linfangiomatosa (*fig. 6*).

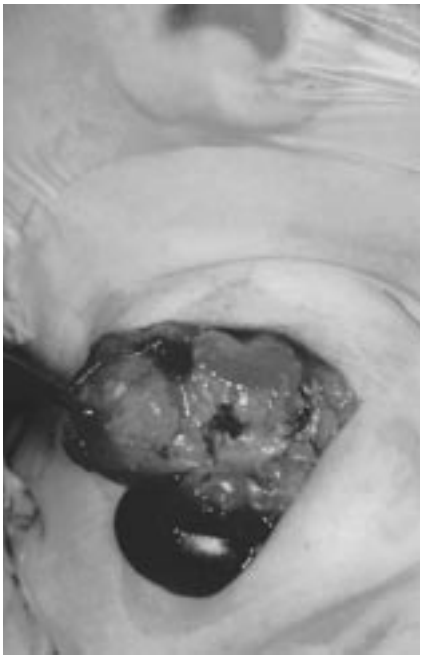

6 *Aspecto preoperatorio de un linfangioma mixto, macro y microquístico. Nótese la hemorragia intraquística.*

LINFANGIOMAS CAVERNOSOS O MICROQUÍSTICOS

Limitados a la región cervical

La cirugía es el tratamiento de elección. En principio, la cirugía precoz, es decir, en cuanto se establece el diagnóstico, ofrece mejores resultados respiratorios funcionales en los linfangiomas cavernosos extensos. Su objetivo es suprimir la compresión traqueal [18]. Persiste la controversia sobre la amplitud de la extirpación. En general, se considera que una extirpación amplia, con límites macroscópicos sanos, reduce al mínimo el riesgo de recidiva. Sin embargo, esta extirpación amplia comporta un alto riesgo de secuelas estéticas y funcionales, puede incluso resultar imposible, en función de la extensión del tumor. De acuerdo con la mayoría de los autores, hay que hacer prevalecer la calidad de vida y las consideraciones funcionales con respecto a la extirpación amplia de una lesión cervical, en cualquier caso, benigna.

El linfangioma parotídeo requiere una parotidectomía superficial o total, con disección y preservación del nervio facial. Como la glándula parótida se encapsula en una fase embriológica tardía, los vasos linfáticos (y los linfangiomas) se extienden en su interior. Debido a esto, su relación con el nervio facial es compleja y variable. La disección de este nervio en los recién nacidos y pequeños lactantes debe ser minuciosa. Asimismo, cabe recordar la particularidad anatómica del tronco del nervio facial del lactante, superficial y muy próximo a los planos subcutáneos, como consecuencia del desarrollo más tardío de la apófisis mastoides.

Afectación de las vías respiratoria y digestiva altas

La macroglosia linfangiomatosa se trata principalmente mediante glosectomía reductora parcial, con el fin de permitir el cierre de la boca y la oclusión dental, así como una alimentación y una fonación normales. Se han descrito varias técnicas: glosectomía lateral, cuneiforme central o submucosa anterior [2]. Se lleva a cabo con bisturí eléctrico o con láser, por su carácter tan hemorrágico. La reducción lingual se puede efectuar de manera más progresiva mediante vaporizaciones repetidas superficiales con láser (CO_2, KTP, Yag o argón) [2, 9]. En cualquier caso, se precisa tratamiento odontológico o incluso ortodóncico, debido a la presencia de caries dentales precoces y frecuentes, a las dificultades para mantener una correcta higiene bucal y a las malposiciones dentales adquiridas.

El linfangioma parafaríngeo o retrofaríngeo aislado es sumamente raro. De ordinario, se asocia a extensión cervical, parotídea o laríngea. El tratamiento depende de la elección terapéutica, en función de las otras localizaciones del linfangioma y del carácter sintomático o no de la lesión faríngea. La vía de acceso quirúrgico suele ser cervical o a través de parotidectomía. El abordaje endobucal resulta complejo y peligroso para los linfangiomas cervicales extensos. Si la lesión está perfectamente delimitada o se persigue un fin paliativo ante una lesión inoperable o recidivante, se puede proceder a la marsupialización por vía bucal, la vaporización con láser o incluso la inyección intralesional de medicamentos (solución alcohólica de prolamina [Ethibloc] u OK-432). Si la apnea del sueño persiste después de un tratamiento quirúrgico adecuado o se trata de un caso inoperable, el tratamiento sintomático de elección consiste en la respiración nocturna con presión positiva continua en la vía aérea (CPAP), con mascarilla.

El linfangioma laríngeo supraglótico es infrecuente y suele manifestarse en el contexto del linfangioma cervicofacial o lingual extenso. La dificultad respiratoria es frecuente y obliga a realizar intubaciones urgentes, casi siempre con traqueotomía secundaria. La elección terapéutica es delicada y se debe estudiar en cada caso, según la localización exacta del linfangioma, la extensión y la edad del paciente. La mayoría de los autores preconizan en la actualidad el tratamiento conservador con vaporización superficial con láser CO_2, que permite la marsupialización de los quistes y la destrucción del endotelio [5]. Se necesitan varias sesiones antes de poder retirar la cánula de traqueotomía y, a menudo, hay que repetirlas después regularmente, dada la frecuencia de las recidivas. El crecimiento de la laringe también favorece la retirada de la cánula de traqueotomía. Este tratamiento permite limitar al mínimo las secuelas laríngeas funcionales (disfonía, aspiraciones, estenosis, etc.) [12, 17, 18]. La laringectomía parcial horizontal supraglótica, vertical o atípica puede realizarse en los niños mayores o en caso de linfangioma laríngeo bien delimitado [17]. No obstante, siempre cabe el riesgo de recidiva, lo que puede comprometer los resultados funcionales de la cirugía.

Para los linfangiomas que infiltran la órbita rigen las mismas consideraciones funcionales y estéticas. Los linfangiomas bien tolerados desde el punto de vista funcional justifican la abstención quirúrgica. En caso contrario, se puede proceder a un tratamiento quirúrgico conservador (reducción tumoral) [36].

Otros métodos terapéuticos

La escleroterapia con solución alcohólica de prolamina se utiliza en algunos casos como tratamiento de primera línea. Los resultados son variables, siendo mejores en las formas uni y pauciquísticas que en las infiltrativas. A menudo, persiste un residuo escleroso poco estético y la cirugía de extirpación tras la escleroterapia resulta muy complicada, debido a la fibrosis postinflamatoria [19]. La inyección intraquística de OK-432, preparación derivada de la bacteria *Streptococcus pyogenes,* parece activar las células inflamatorias e inmunitarias, induciendo la liberación de factores quimiotácticos, interleucina e incluso de factor de necrosis tumoral (*tumor necrosis factor* [TNF]) [32]. Este producto no causa fibrosis cicatricial, y en principio, resulta eficaz en los linfangiomas quísticos y, en menor medida, en los cavernosos [30, 32]. La inyección intraquística de otros productos (bleomicina [34, 35], doxiciclina [29], cola biológica [4, 16], corticoides [10], etc.) ha dado resultados inciertos, tanto en los linfangiomas quísticos como en los

cavernosos. La aplicación de radiofrecuencia en el cuello y la lengua permite reducir el tamaño de las lesiones, al provocar lesiones térmicas profundas. La experiencia acumulada es todavía insuficiente para evaluar su eficacia (Garabédian, comunicación personal). El tratamiento prolongado con corticoides carece de efecto en la evolución de los linfangiomas cervicofaciales. Su indicación se limita al tratamiento de los brotes inflamatorios, en períodos cortos. Por último, el interferón α y la ciclofosfamida se han empleado en algunos casos de linfangioma extenso, sintomático e inoperable [8]. Al parecer, estos fármacos estabilizan la lesión, a veces extrema, pero su tolerancia es mala y se desconocen sus efectos secundarios a largo plazo en el niño.

A menudo, se combina la cirugía con la escleroterapia o la radiofrecuencia, sobre todo para el tratamiento de los linfangiomas cavernosos o microquísticos, cuando la cirugía sola no permite reducir y estabilizar de manera adecuada las lesiones.

Resultados terapéuticos

La extirpación quirúrgica, la medida terapéutica más recomendada en la actualidad, determina la curación en una sola intervención de más del 90 % de los linfangiomas quísticos limitados a una o dos regiones cervicales [17]. Las reintervenciones múltiples en caso de recidiva, los linfangiomas residuales y las lesiones residuales sintomáticas sobrevienen en casos de linfangioma extenso de predominio cavernoso o microquístico, con infiltración de las vías respiratoria y digestiva altas. En estas circunstancias, la tasa de curación tras la erradicación clínica del linfangioma no sobrepasa el 20 % [38]. Por este motivo, los resultados no se deben definir en términos de ausencia de tumor, sino por los resultados funcionales (respiración, alimentación, fonación y voz) y estéticos.

Evolución y pronóstico

La evolución natural del linfangioma no se conoce bien. Se ha descrito una involución espontánea completa en el 15 al 70 % de los casos, según las series, sobre todo en caso de linfangioma quístico bien delimitado [15, 41]. La mortalidad varía entre el 0 y el 6 %, según las series, y se relaciona casi exclusivamente con linfangiomas cavernosos extensos, en especial en el recién nacido [17, 38]. Las principales causas de defunción son la obstrucción de la vía respiratoria, incluida la obstrucción accidental de la cánula de traqueotomía, así como las pérdidas sanguíneas y linfáticas causadas por la cirugía. Las complicaciones agudas de cualquier tipo de linfangioma, fuera de todo tratamiento, comprenden: brotes inflamatorios, sobreinfección bacteriana y hemorragia intraquística. La hemorragia del linfangioma lingual es una complicación temible, por el volumen y por su recidiva frecuente. Por otra parte, ya se han mencionado la obstrucción de la vía respiratoria, la disfagia y la apnea del sueño asociadas a los linfangiomas extensos.

Las complicaciones crónicas sólo se observan en los linfangiomas extensos o en aquellos que afectan a las vías respiratoria y digestiva altas. Las complicaciones funcionales pueden ser respiratorias y a veces exigen una traqueostomía prolongada. Las complicaciones nutricionales, como la disfagia, obligan en ocasiones a instaurar una alimentación enteral por sonda nasogástrica o tubo de gastrostomía. La pérdida dental y la maloclusión empeoran, a veces, las dificultades de alimentación. La adquisición del lenguaje y de la fonación puede verse dificultada por la macroglosia y la maloclusión. La apnea del sueño provoca, a veces, somnolencia diurna, lo que puede acarrear problemas escolares. Las complicaciones estéticas ocurren con frecuencia, debido a trastornos del crecimiento facial, con anomalías de las bases óseas engendradas por extensión intraósea del linfangioma o rechazo óseo continuo. A ello se suman las cicatrices de las múltiples intervenciones quirúrgicas e incluso las secuelas neurológicas periféricas de la cirugía. Por último, no se deben ignorar las complicaciones psicosociales. Los niños con linfangioma son, por lo demás, normales. Acusan la separación precoz de los padres, motivada por hospitalizaciones largas y repetidas. A menudo, padecen trastornos relacionados con las dificultades de comunicación y los problemas estéticos.

Para finalizar, la cirugía comporta determinadas complicaciones, cualquiera que sea el tipo de linfangioma. El hematoma o el absceso operatorio son complicaciones posibles, sea cual fuere el tipo de cirugía. El derrame seroso postoperatorio es bastante común; las punciones repetidas con apósitos compresivos suelen ser suficientes para corregirlo. La linforrea verdadera, con pérdida lipídica, es infrecuente. La lesión, pasajera o definitiva, de los nervios craneales que pasan por el cuello es común; la rama mentoniana del nervio facial es la más afectada. Se ha descrito una lesión en el 10 al 33 % de los casos de las series notificadas, con una tasa de recuperación espontánea del 50 al 100 % [17]. El tratamiento quirúrgico convencional o con láser de los linfangiomas de las vías respiratoria y digestiva altas comporta el riesgo de edema postoperatorio, casi siempre importante y rebelde a la administración de corticoides por vía general. Antes de realizar una intervención de este tipo, deben tomarse precauciones para mantener la permeabilidad de la vía respiratoria.

Existen dos tipos de linfangioma según su pronóstico [38, 39]: el linfangioma «benigno», esencialmente monoquístico y limitado a una sola región anatómica, y el linfangioma «seudomaligno», cavernoso o microquístico, que se extiende en varias regiones anatómicas. Las recidivas sobrevienen en zonas consideradas previamente indemnes, incluso cuando la cirugía parece macroscópicamente completa. La extensión anatómica del linfangioma [7], sobre todo la extensión suprahioidea o por dentro del músculo milohioideo y, en particular, la lesión de las vías respiratoria y digestiva altas [18] constituyen actualmente los principales factores pronósticos.

Conclusión

Existen dos tipos de linfangioma cervicofacial congénito. El primero es el linfangioma mono o pauciquístico, cuyo tratamiento es quirúrgico; las complicaciones y las recidivas son infrecuentes. El segundo es el linfangioma cavernoso o microquístico, extenso, que afecta a los recién nacidos y lactantes. A menudo, se asocia con una lesión de las vías digestiva y respiratoria altas. El tratamiento consiste en la extirpación quirúrgica, acompañada o no de escleroterapia o radiofrecuencia, o la vaporización con láser. Las recidivas son frecuentes, cualquiera que sea la técnica aplicada. El objetivo del tratamiento es minimizar las complicaciones funcionales y estéticas del linfangioma, y limitar sus secuelas gracias a la evaluación de la relación entre el beneficio y los riesgos del tratamiento. La calidad de vida debe determinar la conducta que hay que seguir.

Cualquier referencia a este artículo debe incluir la mención del artículo original: Hartl D, Roger G et Garabédian EN. Traitement des lymphangiomes cervicofaciaux. Encycl Méd Chir (Editions Scientifiques et Médicales Elsevier SAS, Paris, tous droits réservés), Oto-rhino-laryngologie, 20-860-D-10, 2001, 6 p.

Bibliografía

[1] Balakrishnan A, Bailey CM. Lymphangioma of the tongue. A review of pathogenesis, treatment and the use of surface laser photocoagulation. *J Laryngol Otol* 1991 ; 105 : 924-930

[2] Bill AH, Sumner DS. A unified concept of lymphangioma and cystic hygroma. *Surg Gynecol Obstet* 1965 ; 120 : 79-86

[3] Bowman CA, Witte MH, Witte CL, Way DL, Nagle RB, Copeland JG et al. Cystic hygroma reconsidered: hamartoma or neoplasm? Primary culture of an endothelial cell line from a massive cervicomediastinal hygroma with bony lymphangiomatosis. *Lymphology* 1984 ; 17 : 15-22

[4] Castanòn Garcia-Alix M, Margarit Mallol J, Garcial Baglietto A, Martìn Hortiguera ME, Morales Fochs L. Cystic lymphangioma: treatment with adhesive fibrin tissue. Follow-up study. *Chir Pediatr* 1996 ; 1 : 36-39

[5] Cohen SR, Thompson JW. Lymphangiomas of the larynx in infants and children. *Ann Otol Rhinol Laryngol [suppl]* 1986 ; 95 : 1-20

[6] Cudennec YF, Roche P, Buffe P, Berthelot B et al. Lymphangiomes kystiques cervicaux de l'adulte. *Ann Otolaryngol Chir Cervicofac* 1993 ; 110 : 63-69

[7] De Serres LM, Sie KC, Richardson MA. Lymphatic malformations of the head and neck. A proposal for staging. *Arch Otolaryngol Head Neck Surg* 1995 ; 121 : 577-582

[8] Dickerhoff R, Bode U. Cyclophosphamide in non-resectable cystic hygroma [letter comment]. *Lancet* 1990 ; 335 : 1474-1475

[9] Dixon JA, Davis RK, Gilbertson JJ. Laser photocoagulation of vascular malformations of the tongue. *Laryngoscope* 1986 ; 96 : 537-541

[10] Farmand M, Kuttenberger JJ. A new therapeutic concept for the treatment of cystic hygroma. *Oral Surg Oral Med Oral Pathol Oral Radiol Endod* 1996 ; 81 : 389-395

[11] Folkman J. Clinical applications of research on angiogenesis. *N Engl J Med* 1995 ; 333 : 1757-1763

[12] François M, Le Guillou C, Depondt J, Aboucaya JP, Contencin P, Narcy P. Les lymphangiomes cervico-faciaux chez l'enfant. *Ann Otolaryngol Chir Cervicofac* 1986 ; 103 : 113-117

[13] Giacalone PL, Boulot P, Deschamps F, Nagy P et al. Prenatal diagnosis of a multifocal lymphangioma. *Prenat Diagn* 1993 ; 13 : 1133-1137

[14] Glasson MJ, Taylor SF. Cervical, cervicomediastinal and intrathoracic lymphangioma. *Prog Pediatr Surg* 1991 ; 27 : 62-83

[15] Grabb WC, Dingman RO, Oneal RM, Dempsey PD. Facial hamartomas in children: neurofibroma, lymphangioma and hemangioma. *Plast Reconstr Surg* 1980 ; 66 : 509-527

[16] Gutierrez San Roman C, Barrios J, Lluna J, Menor F, Poquet J, Ruiz S. Treatment of cervical lymphangioma using fibrin adhesive. *Eur J Pediatr Surg* 1993 ; 3 : 356-358

[17] Hartl D. Lymphangiomes des voies aérodigestives supérieures de l'enfant. [thèse], Université Paris V René-Descartes, 1998 : 1-164

[18] Hartl DM, Roger G, Denoyelle F, Nicollas R, Triglia JM, Garabédian EN. Extensive lymphangioma presenting with upper airway obstruction. *Arch Otolaryngol Head Neck Surg* 2000 ; 126 : 1378-1382

[19] Herbreteau D, Guichard JP, Gobin YP, Aymard A et al. Malformations lymphatiques kystiques cervico-faciales : place de la radiologie interventionnelle. *Ann Otolaryngol Chir Cervicofac* 1992 ; 109 : 258-263

[20] Jackson IT, Carreño R, Potparic Z, Hussain K. Hemangiomas, vascular malformations, and lymphovenous malformations: classification and methods of treatment. *Plast Reconstr Surg* 1993 ; 91 : 1216-1230

[21] Jeltsch M, Kaipainen A, Joukov V, Meng X et al. Hyperplasia of lymphatic vessels in BEGF-C transegenic mice. *Science* 1997 ; 276 : 1423-1425

[22] Kaipainen A, Korhonen J, Mustonen T, Van Hinsbergh VW et al. Expression of the fms-like tyrosine kinase 4 gene becomes restricted to lymphatic endothelium during development. *Proc Natl Acad Sci USA* 1995 ; 92 : 3566-3570

[23] Kaminopetros P, Jauniaux E, Kane P, Weston M, Nicolaides KH, Campbell DJ. Prenatal diagnosis of an extensive fetal lymphangioma using ultrasonography, magnetic resonance imaging and cytology. *Br J Radiol* 1997 ; 70 : 750-753

[24] Kaufman GE, D'Alton ME, Crombleholme TM. Decompression of fetal axillary lymphangioma to prevent dystocia. *Fetal Diagn Ther* 1996 ; 11 : 218-220

[25] Landing BH, Farber S. Tumors of the cardiovascular system. In : Atlas of Tumor Pathology. Washington DC : United States Armed Forces Institute of Pathology, 1956 ; Sect 111, Fasc 7 : 124-135

[26] Levine C. Primary disorders of the lymphatic vessels: a unified concept. *J Pediatr Surg* 1989 ; 24 : 233-240

[27] Maddalozzo J, Hughes CA, Huang L, Mu Y, Ludemann J, Crawford S. High angiogenic activity in cells isolated from cystic hygroma: role of βFGF. *Arch Otolaryngol Head Neck Surg* 1999 ; 125 : 45-48

[28] McClure CF. On the provisional arrangement of the embryonic lymphatic system. *Anat Rec* 1915 ; 9 : 281-296

[29] Molitch HI, Unger EC, Witte CL, Vansonnenberg E. Percutaneous sclerotherapy of lymphangiomas. *Radiology* 1995 ; 194 : 343-347

[30] Ogita S, Tsuto T, Deguchi E, Tokiwa K, Nagashima M, Iwai N. OK-432 therapy for unresectable lymphangiomas in children. *J Pediatr Surg* 1991 ; 26 : 263-270

[31] Ogita S, Tsuto T, Nakamura K, Deguchi E, Iwai N. OK-432 therapy in 64 patients with lymphangioma. *J Pediatr Surg* 1994 ; 29 : 784-785

[32] Ogita S, Tsuto T, Nakamura K, Deguchi E, Tokiwa K, Iwai N. OK-432 therapy for lyphangioma in children: why and how does it work? *J Pediatr Surg* 1996 ; 31 : 477-480

[33] Oh SJ, Jeltsch MM, Birkenhäger R, McCarthy JE et al. VEGF and VEGF-C: specific induction of angiogenesis and lymphangiogenesis in the differentiated avian chorioallantoic membrane. *Dev Biol* 1997 ; 188 : 96-109

[34] Okada A, Kubota A, Fukuzawa M, Imura K, Kamata S. Injection of bleomycin as a primary therapy of cystic lymphangioma. *J Pediatr Surg* 1982 ; 27 : 440-443

[35] Orford J, Barker A, Thonell S, King P, Murphy J. Bleomycin therapy for cystic hygroma. *J Pediatr Surg* 1995 ; 30 : 1282-1287

[36] Orvidas LJ, Kasperbauer JL. Pediatric lymphangiomas of the head and neck. *Ann Otol Rhinol Laryngol* 2000 ; 109 : 411-421

[37] Padwa BL, Hayward PG, Ferraro NF, Mulliken JB. Cervicofacial lymphatic malformation: clinical course, surgical intervention and pathogenesis of skeletal hypertrophy. *Plast Reconstr Surg* 1995 ; 95 : 951-960

[38] Ricciardelli EJ, Richardson MA. Cervicofacial cystic hygroma. Patterns of recurrence and management of the difficult case. *Arch Otolaryngol Head Neck Surg* 1991 ; 117 : 546-553

[39] Roelly P, Roger G, Tashjian G, Garabédian EN. Attitude thérapeutique actuelle devant les lymphangiomes cervicofaciaux de l'enfant. *Ann Pédiatr* 1992 ; 39 : 491-494

[40] Sabin F. The lymphatic system in human embryos, with a consideration of the morphology of the system as a whole. *Am J Anat* 1909 ; 9 : 43-91

[41] Schloss MD, Sweet RC, Blais C, Tewfik TL. Lymphangioma in children. *J Otolaryngol* 1984 ; 13 : 95-98

[42] Thompson DM, Kasperbauer JL. Congenital cystic hygroma involving the larynx presenting as an airway emergency. *J Natl Med Assoc* 1994 ; 86 : 629-632

[43] Vasquez MP, Marie MP. Aspect cliniques et chirurgicaux des lymphangiomes et hémolymphangiomes cervicofaciaux. *Rev Stomatol Chir Maxillofac* 1986 ; 87 : 6-13

[44] Witte MH, Witte CL. Lymphangiogenesis and lymphologic syndromes. *Lymphology* 1986 ; 19 : 21-28